

Karlsruhe, 02.04.97/we.  
St/Da/Thi

DR. MED. K. STEINHAUSER - AMALIENSTRASSE 23 - 76135 KARLSRUHE 1

OP-BERICHT ZUR ARTHROSKOPISCHEN OPERATION

(Operation in ITN, Blutleere, flüßigem Milieu)

Re. O, Li. O Kniegelenk

Patient: F i c h t n e r , Walter, geb. am 25.08.56

Präarthroskopische Diagnose: Außenmeniscus Knorpel Schaden li. Kniegelenk.

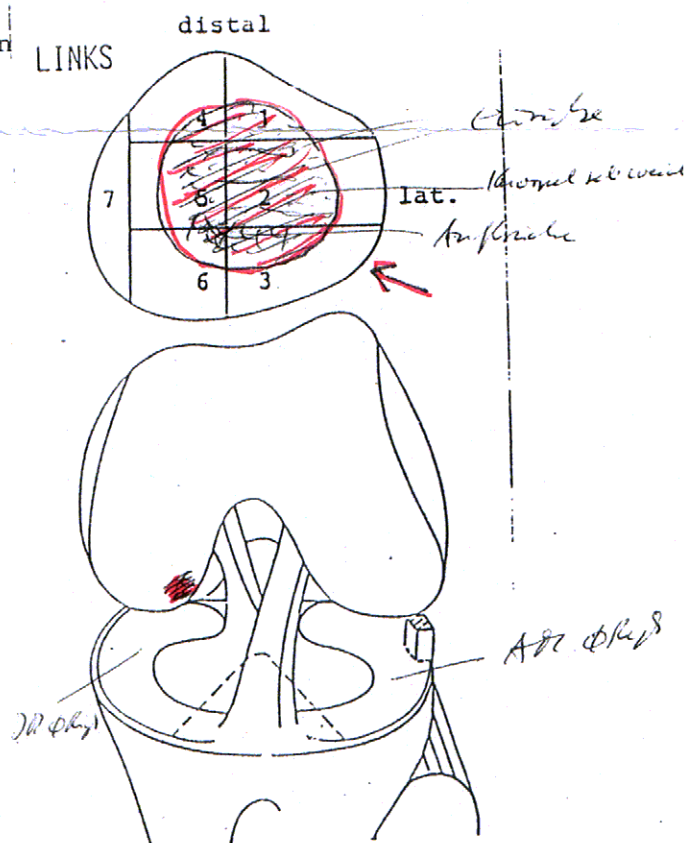
Erguß: serös ☒ blutig ☐ trüb ☐  
Synovialis: normal ☐ entzündet ☒ feinzottig ☐ grobzottig ☒  
VKB: fest ☒ locker ☐ Teilruptur ☐ Ruptur ☐

Diagnose: reaktive Synovialitis mit Ergußbildung, ausgeprägte Chondralläsion II:° Patella.

Therapie: Chondroplastik: Entfernen des sehr weichen Knorpels, der Aufbrüche und der Einrisse, und Schaffen einer glatten und festen Knorpeloberfläche. Ausgiebige Spülung.

Procedere: Üblich ☒

Histologie: Ja ☐ Nein ☒  
Videodokumentation: Ja ☒ Nein ☐



CM-Stadium (Knorpelschichtdefekt)

